# Einsatz von ACP bei der „Healing response"-Technik zur Behandlung von Knieverletzungen

J. Eichhorn, Bad Griesbach

Mit zusätzlicher ACP(autologes konditioniertes Plasma)-Therapie werden bei Partialrupturen des vorderen Kreuzbands deutlich bessere Ergebnisse erzielt als mit der „Healing response"-Technik allein.

Es ist bekannt, dass intraartikuläre Strukturen, wie Knorpel, Meniskus und Kreuzbänder und speziell das vordere Kreuzband, keine gute Heilpotenz haben. Das liegt nach Steiner et al gemäß ihren Tierversuchen daran, dass wir im Kniegelenk zu wenige Progenitorzellen und zu wenige Thrombozyten haben, die beide einen entscheidenden Einfluss auf die Heilung haben. So beobachtete die Gruppe um Steiner bei Tierversuchen, dass das verletzte Innenband schon nach sieben Tagen eine ausgeprägte Heilantwort präsentierte, während das gleichzeitig verletzte vordere Kreuzband noch fast keine Reaktion zeigte (Abb. 1).

Wir konnten feststellen, dass es sich bei einem erheblichen Anteil der Kreuzbandverletzungen nicht um Komplettrupturen handelt, sondern dass in Abhängigkeit vom Trauma sehr oft noch Elemente des vorderen Kreuzbandes erhalten sind. So ist bei einem Hyperextensionstrauma hauptsächlich das posterolaterale Bündel verletzt, während bei einem Hyperflexionstrauma hauptsächlich das anteromediale Bündel betroffen ist.

Auffällig war, dass, wenn nach ursprünglicher Diagnosestellung einer Kreuzbandruptur die Operation zeitversetzt geplant wurde, in Abhängigkeit vom Rupturgrad doch eine gewisse Restabilisierung festzustellen war. In einer prospektiv randomisierten Studie, die zwischen September 2009 und Oktober 2013 durchgeführt wurde, teilten wir arthroskopisch den Grad der Kreuzbandruptur in fünf Kategorien ein:

Grad 1: Erhaltenes vorderes Kreuzband mit deutlichen Einblutungen

Grad 2: Eröffnung des Synovialschlauches mit z.T. wenig heraushängenden Kreuzbandfasern im Sinne einer strukturellen Schädigung (Abb. 2)

Grad 3: deutlich disloziertes Kreuzbandmaterial bei allerdings noch gut erhaltenem Rest (Abb. 3)

Grad 4: entspricht fast dem Verlust eines gesamten Bündels

Grad 5: nur noch ganz wenige Reste

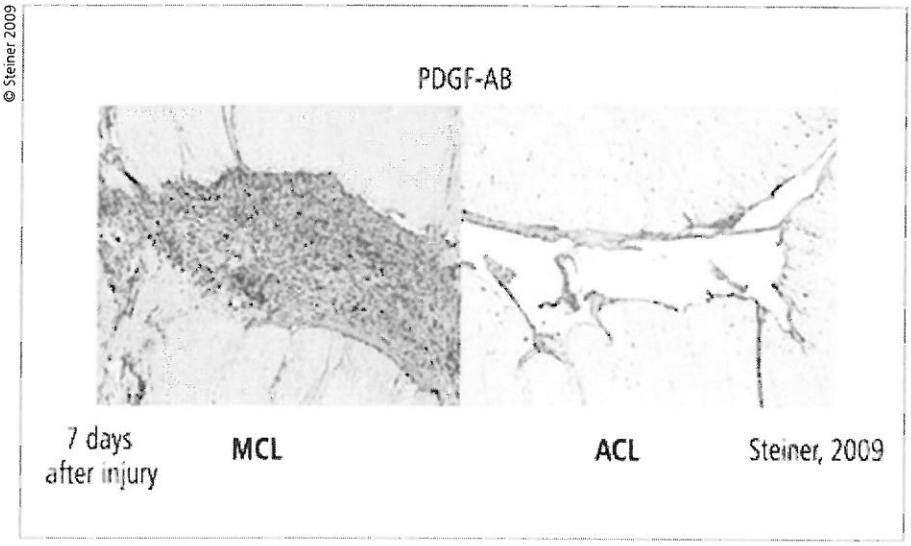


© Steiner 2009

**Abb. 1:** Innenband (li.) und vorderes Kreuzband (re.), sieben Tage nach der Verletzung

Schon Anfang der 1990er-Jahre berichtete Dick Steadman aus Vail über sehr gute Erfolge bei der Behandlung der vorderen Kreuzbandpartialruptur mit der „Healing response"-Technik. Er schrieb, dass speziell bei Partialrupturen erstaunliche Abheilungsergebnisse erzielt werden können. Bereits damals initiierten wir eine prospektiv randomisierte Studie, in der wir eine rein konservative Behandlung einer Partialruptur mit einer operativen „Healing response"-Technik mit gleichem Nachbehandlungsschema verglichen. Hierbei hatte die konservative Gruppe eine Erfolgsquote von 31%, bei der mit „Healing response"-Technik behandelten Gruppe lag die Erfolgsquote bei 73%.

**Abb. 2:** Eröffnung des Synovialschlauches mit schon z.T. wenig heraushängenden Kreuzbandfasern

**Abb. 3:** Deutlich disloziertes Kreuzbandmaterial bei noch gut erhaltenem Rest

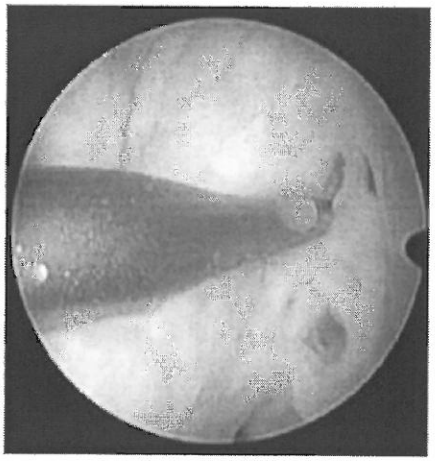

**Abb. 4:** Eröffnung der Harvey'schen Kanäle

## Studiendesign

Seit längerer Zeit wird speziell in der Sportmedizin die positive Wirkung von „platelet-rich plasma" beschrieben. Gemäß der Arbeit von Steiner spielen die Thrombozyten mit ihrer Beladung von „tissue growth factors" eine wichtige Rolle. Daher initiierten wir – nachdem die Firma Arthrex uns mit ihrem Double-Syringe-System ein Verfahren zur Verfügung gestellt hat, mit dem wir in kurzer Zeit bei guten Sterilitätskautelen eine ausreichende Menge an „platelet-rich plasma" haben – neuerlich eine Studie, in der wir die konservative Behandlung einer Partialruptur gegen Behandlung mit „healing response" zusammen mit der ACP-Therapie verglichen. Auch hierbei waren die Nachbehandlungsschemata gleich.
Die Einteilung der operierten Patienten nach Partialrupturgrad war wie folgt:
Grad 1: n=31
Grad 2: n=53
Grad 3: n=36
Grad 4: n=27
Grad 5: n=16

## Technische Durchführung

Die Patienten, bei denen nach klinischer Untersuchung und Kernspinuntersuchung der Verdacht geäußert werden konnte, dass es sich um eine Partialruptur handelt, wurden prospektiv randomisiert in eine konservative und operative Gruppe eingeteilt. Der Nachteil der konservativen Gruppe war, dass man hier keine Gradeinteilung der Partialruptur vornehmen konnte, da die Kernspinuntersuchung diese Aussage nicht zulässt. Die operative Gruppe wurde arthroskopiert und der Grad der Partialruptur festgelegt. Bei allen Gruppen wurde ein Needling des proximalen Stumpfes durchgeführt und zur Eröffnung der Haver'schen Kanäle mit dem Chondro Pick in den femoralen Anteil der Fossa ein Microfracturing bis in eine Tiefe von 5–6mm geschlagen (Abb. 4).

Während dieser Zeit wurde das „platelet-rich plasma" hergestellt. Unter arthroskopischer Kontrolle wurden dann in den proximalen und zentralen Anteil des Stumpfes zwei lange Kanülen gelegt, die Spülflüssigkeit wurde abgelassen und das Plasma in beide Nadeln injiziert (Abb. 5). Es wurde keine Redondrainage im Gelenk appliziert. Nach zwei Wochen wurde die Injektion ambulant wiederholt.

## Ergebnisse

Wir kontrollierten die Patienten nach sieben Wochen, drei, sechs und zwölf Monaten. Hierbei wurde mit dem

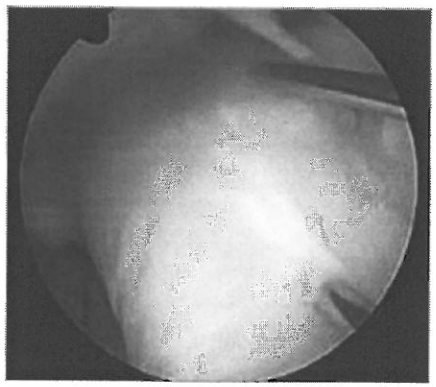

**Abb. 5:** In den proximalen und zentralen Anteil des Stumpfes werden zwei lange Kanülen gelegt, die Spülflüssigkeit wird abgelassen und das Plasma in beide Nadeln injiziert.

Rolimeter die Stabilität gemessen, das Pivot-Shift-Phänomen kontrolliert, der Bewegungsumfang festgestellt und die subjektive Stabilität erfragt. Die Patienten, bei denen die Therapie nicht ansprach, wurden im Zeitraum zwischen dem 3. und 6. Monat identifiziert und dann der notwendigen Bandplastik unterzogen.
Als „gutes Resultat" galten ein KT1000 von 1–2mm, kein Pivot-Shift, voller Bewegungsumfang (ROM) und keine subjektive Instabilität. Dies wurde erreicht bei 97% der Patienten mit einer Ruptur vom Grad 1, bei 94% der Patienten mit Grad 2, bei 79% der Patienten mit Grad 3, bei 41% der Patienten mit Grad 4, bei 13% der Patienten mit Grad 5 (n=2) sowie bei 32% der Kontrollgruppe. Das Alter der Patienten

hatte keinen Einfluss auf das Ergebnis. Etwas schlechtere Resultate wurden bei Frauen und Rauchern erzielt.

### Bewertung

Im Rahmen des Aufklärungsgesprächs wurde es von den Patienten sehr begrüßt, dass man nicht sofort eine vordere Kreuzbandplastik plante, sondern die Arthroskopie besprach und dann in Abhängigkeit vom Arthroskopiebefund in gleicher Sitzung entweder die „Healing response"-Technik oder doch den Ersatz des vorderen Kreuzbandes bzw. bei hochgradiger Partialruptur gegebenenfalls eine Semitendinosussehnenaugmentation diskutierte. Für die Patienten war auch die Versagerquote von 10–20% meist kein Problem, auch weil man darauf hinweisen konnte, dass ein Versagen der Therapie früh erkannt werden würde und man mit der „Healing response"-Technik keinerlei therapeutische Brücken zerstören würde.

Im Vergleich der beiden prospektiv randomisierten Studien schneidet die Studie, bei der zusätzlich zur „Healing response"-Technik das ACP zur Anwendung kam, mit guten Ergebnissen zwischen 79 und 97% bei Grad 1–3 deutlich besser ab als die Studie mit der „Healing response"-Technik allein. Die Kontrollgruppen lagen bei beiden Studien im Bereich von ca. 30%.

Als weiteres wertvolles Element der „Healing response"-Technik kann die weitestgehende Erhaltung des eigenen Kreuzbandmaterials mit den propriozeptiven Elementen bewertet werden. Im Rahmen der „Return to play"-Studie versuchen wir jetzt noch nachzuweisen, dass die propriozeptiven und koordinativen Fähigkeiten der mit der „Healing response"-Technik operierten Patienten doch deutlich größer sind als die der Bandplastik-Patienten. Gemäß den ersten Ergebnissen ist dies der Fall. Seit dieser Arbeit hat sich unser therapeutisches Vorgehen dahingehend geändert, dass wir beim Verdacht auf Partialruptur nicht mehr zuwarten, ob der Patient zurechtkommt oder nicht, sondern eine etwas forciertere Vorgehensweise empfehlen. ■

Autor:
Dr. Jürgen Eichhorn
Ärztlicher Leiter der Sportklinik St. Wolfgang,
Bad Griesbach
●14